· 论著 临床诊治 ·

颈动脉斑块造影评价新生血管与缺血性脑卒中的关系

李会霞 卢学峰 李 伟 王 艳 孙 雪
郑州大学第二附属医院,河南 郑州 450003
通信作者:李会霞

【摘要】 **目的** 探讨颈动脉斑块造影评价新生血管与缺血性脑卒中的关系。**方法** 回顾性分析2021-01—2021-12郑州大学第二附属医院收治的62例伴颈动脉斑块的缺血性脑卒中患者(观察组)的临床资料,并选取同期60例有颈动脉斑块未发脑卒中患者为对照组。所有患者均予以超声检查,测定颈动脉内中膜厚度(IMT),采用超声造影(CEUS)评估有颈动脉斑块患者斑块内新生血管情况。比较2组颈动脉斑块检查情况,评估颈动脉斑块患者斑块内新生血管与病情严重程度[美国国立卫生院卒中量表(NIHSS)]、预后状况[改良Rankin量表(mRS)]的关系。**结果** 观察组颈动脉斑块内新生血管Ⅱ、Ⅲ级占比高于对照组(P<0.05),2组斑块厚度、低回声斑块占比对比差异无统计学意义(P>0.05),观察组DAT、DTTP均低于对照组(P<0.05),观察组斑块增强强度高于对照组(P<0.05)。Spearman相关性分析显示,斑块内新生血管分级与脑卒中患者NIHSS、mRS得分均呈正相关关系(P<0.05)。Pearson相关分析显示,DAT、DTTP与脑卒中患者NIHSS、mRS得分均呈负相关关系(P<0.05),斑块增强强度与脑卒中患者NIHSS、mRS得分均呈正相关关系(P<0.05)。**结论** 脑卒中患者颈动脉斑块内新生血管密度更高,颈动脉斑块内新生血管与患者病情严重程度和预后有关。

【关键词】 缺血性脑卒中;超声造影;颈动脉斑块;斑块内新生血管
【中图分类号】 R743.3 【文献标识码】 A 【文章编号】 1673-5110 (2022) 07-0863-05
基金项目:河南省医学科技攻关计划项目(编号:201503096)

Carotid plaque angiography evaluation of relationship between neovascularization and ischemic stroke

LI Huixia, LU Xuefeng, LI Wei, WANG Yan, SUN Xue
The Second Affiliated Hospital of Zhengzhou University, Zhengzhou 450003, *China*
Corresponding author: LI Huixia

【**Abstract**】 **Objective** To explore the carotid plaque angiography evaluation of relationship between neovascularization and ischemic stroke. **Methods** The clinical data of 62 ischemic stroke patients with carotid plaques (observation group) admitted between January 2021 and December 2021 were retrospectively analyzed, and 60 patients with carotid plaques but without stroke during the same period were selected as control group. All patients were examined by ultrasound to measure the carotid intima-media thickness (IMT), and contrast-enhanced ultrasound (CEUS) was used to evaluate the neovascularization in patients with carotid plaques. The examination status of carotid plaques were compared between the two groups, and the relationship between plaque neovascularization and disease severity (National Institutes of Health stroke scale, NIHSS) and prognosis (modified Rankin Scale, mRS) was evaluated among patients with carotid plaques. **Results** The proportions of neovascularization grade II and grade III in carotid plaques in observation group were higher than those in control group (P<0.05). There were no statistically significant differences in plaque thickness and proportion of low echo plaque between the two groups (P>0.05). The DAT and DTTP in observation group were lower than those in control group

DOI:10.12083/SYSJ.220364
本文引用信息:李会霞,卢学峰,李伟,王艳,孙雪. 颈动脉斑块造影评价新生血管与缺血性脑卒中的关系[J]. 中国实用神经疾病杂志,2022,25(7):863-867. DOI:10.12083/SYSJ.220364
Reference information: LI Huixia, LU Xuefeng, LI Wei, WANG Yan, SUN Xue. Carotid plaque angiography evaluation of relationship between neovascularization and ischemic stroke[J]. Chinese Journal of Practical Nervous Diseases, 2022, 25(7): 863-867. DOI: 10.12083/SYSJ.220364

(*P*<0.05), and the plaque enhancement intensity in observation group was higher than that in control group (*P*<0.05). Spearman correlation analysis showed that plaque neovascularization grading was positively correlated with scores of NIHSS and MRS in stroke patients (*P*<0.05). Pearson correlation analysis showed DAT and DTTP were negatively correlated with scores of NIHSS and mRS of stroke patients (*P*<0.05), and plaque enhancement intensity was positively correlated with scores of NIHSS and MRS of stroke patients (*P*<0.05). **Conclusion** The density of neovascularization in carotid plaques is higher in patients with stroke. Neovascularization in carotid plaques is related to the disease severity and prognosis of patients.

【Key words】 Ischemic stroke; Contrast-enhanced ultrasound; Carotid plaques; Plaque neovascularization

脑卒中是危害中老年人身体健康和生命安全的主要疾病之一，平均每年有170万人死于脑卒中，其中缺血性脑卒中占60%~70%[1-4]。动脉粥样硬化及易损斑块破裂是导致急性缺血性脑卒中的主要病因[5]，因此评估颈动脉斑块的性质和稳定性对预测脑卒中发病风险、了解患者病情信息有重要意义。有研究指出，斑块在形成过程中，其内形成新生血管，新生血管的管壁由内皮细胞形成，其周围无结缔组织和基底膜支撑，易破裂而形成血栓[6]，所以斑块内新生血管与粥样硬化斑块稳定性存在密切联系[7]。超声造影成像技术(contrast-enhanced ultrasound, CEUS)利用造影剂微泡的非线性谐波信号可检测斑块内新生血管，以评估斑块的稳定性[8-9]。因此，本研究回顾性分析62例伴颈动脉斑块的缺血性脑卒中患者资料，利用CEUS评估其斑块内新生血管情况，以探究缺血性脑卒中与新生血管的关系。

1 资料与方法

1.1 一般资料 回顾性分析2021-01—2021-12郑州大学第二附属医院收治的62例伴颈动脉斑块的缺血性脑卒中患者的临床资料。纳入标准：确诊缺血性脑卒中[10]者；伴颈动脉斑块者[颈动脉彩超示局限性颈动脉内中膜厚度(intima-media thickness, IMT)>1.3 mm]；缺血性脑卒中病程<4周者；均行CUES检查者；临床资料完整。排除标准：其他类型脑卒中患者；既往有脑卒中病史者；合并严重器官功能障碍、恶性肿瘤者；有CUES检查禁忌证者。

选取同期60例有颈动脉斑块未发脑卒中患者为对照组，均为超声检查显示颈动脉斑块，影像学检查未发生脑卒中且无脑卒中史者。观察组男30例，女32例，年龄46~72(62.72±7.91)岁。对照组男32例，女28例，年龄45~71(60.67±7.19)岁。2组一般资料比较差异无统计学意义(*P*>0.05)，具有可比性。

1.2 检查方法 所有对象进行超声及CEUS检查：使用Voluson E6型超声诊断仪(美国通用公司生产)和8~14 MHz超声探头进行检查，患者取平卧位，头偏向检查对侧，沿颈总动脉进行纵向和横向扫查，将IMT>1.3 mm定义为斑块，每侧颈动脉各选择1个斑块作为评估对象，若是多发斑块选择其最大的低回声斑块作为评估对象。使用声诺维作为造影剂，5 mL生理盐水稀释冻干粉摇匀，经肘静脉注入造影剂2.4 mL进行CEUS检查，评估斑块内新生血管情况，通过时间强度曲线评估到达时间差(DAT)、达峰时间差(DTTP)，记录斑块增强强度(峰值强度-基础强度)。

1.3 评估方法和标准 由临床经验丰富的超声科医生评估CEUS检查结果，斑块内新生血管根据CEUS增强情况分为0级(斑块内无增强)、Ⅰ级(斑块内少许点状增强)、Ⅱ级(斑块内线状及多个点状增强)、Ⅲ级(斑块内片状或密集点线状增强)[11]。见图1~4。美国国立卫生院卒中量表(National Institutes of Health stroke scale, NIHSS)[12]包括意识水平、凝视、面瘫、上下肢运动、语言、忽视症等，得分越高表示患者病情越严重。改良Rankin修订量表评分(mRS)[13]分为0分(无症状)、1分(有症状，但未见明显残障，能完成经常从事的活动)、2分(轻度残障，不能完成所有以前能做的活动，但能处理个人事务)、3分(中度残障，需要一些协助，但可以自己行走)、4分(重度残障，需他人协助才能行走，不能照顾自己的身体需要)、5分(严重残障，卧床不起，大小便失禁)、6分(死亡)。

1.4 观察指标 比较2组相关资料及颈动脉斑块检查情况，评估颈动脉斑块患者斑块内新生血管与病情严重程度(NIHSS)、预后状况(mRS)的关系。

1.5 数据分析 采用SPSS 19.0统计软件进行数据分析，计量资料数据以均数±标准差($\bar{x}\pm s$)表示，行*t*检验，计数资料数据以率(%)表示，行χ^2检验，相关性分析采用Spearman和Pearson法，*P*<0.05为差异有统计学意义。

2 结果

2.1 2组颈动脉斑块检查情况比较 观察组颈动脉斑块内新生血管Ⅱ、Ⅲ级占比高于对照组(*P*<0.05)，2组斑块厚度、低回声斑块占比对比差异无统计学意义(*P*>0.05)，观察组DAT、DTTP均低于对照组(*P*<0.05)，观察组斑块增强强度高于对照组(*P*<0.05)。见表1~2。

表1 2组颈动脉斑块检查情况比较

Table 1 Comparison of carotid plaque examination between the two groups

项目		观察组(n=62)	对照组(n=60)	χ^2/t值	P值
斑块内新生血管	0级	3(4.84)	28(46.67)	48.729	<0.001
	Ⅰ级	11(17.74)	22(36.67)		
	Ⅱ级	32(51.61)	7(11.67)		
	Ⅲ级	16(25.81)	3(5.00)		
斑块厚度/mm		2.77±1.10	2.63±1.07	0.712	0.478
不均质斑块		22(35.48)	24(40.00)	0.265	0.607
低回声斑块		40(64.52)	36(60.00)		

表2 2组CEUS定量参数比较 ($\bar{x}\pm s$)

Table 2 Comparison of CEUS quantitative parameters between the two groups ($\bar{x}\pm s$)

组别	n	DAT/s	DTTP/s	斑块增强强度/dB
观察组	62	2.12±0.48	2.16±0.46	15.80±4.34
对照组	60	2.47±0.56	2.46±0.41	11.77±3.07
t值		3.710	3.798	5.904
P值		<0.001	<0.001	<0.001

2.2 斑块内新生血管分级与脑卒中患者病情严重程度、预后的关系 Spearman相关性分析显示,斑块内新生血管分级与脑卒中患者NIHSS、mRS得分均呈正相关关系(P<0.05)。见表3。

表3 斑块内新生血管分级与NIHSS、mRS得分的关系

Table 3 The relationship between intraplaque neovascularization grade and NIHSS and mRS scores

指标	新生血管分级	
	r值	P值
NIHSS评分	0.537	<0.001
mRS评分	0.454	<0.001

2.3 CEUS定量参数与脑卒中患者病情严重程度、预后的关系 Pearson相关分析显示,DAT、DTTP与脑卒中患者NIHSS、mRS得分均呈负相关关系(P<0.05),斑块增强强度与脑卒中患者NIHSS、mRS得分均呈正相关关系(P<0.05)。见表4。

表4 CEUS定量参数与脑卒中患者NIHSS、mRS得分的关系

Table 4 Relationship between CEUS quantitative parameters and NIHSS and mRS scores in stroke patients

指标	NIHSS评分		mRS评分	
	r值	P值	r值	P值
DAT	−0.469	<0.001	−0.483	<0.001
DTTP	−0.559	<0.001	−0.431	<0.001
斑块增强强度	0.738	<0.001	0.562	<0.001

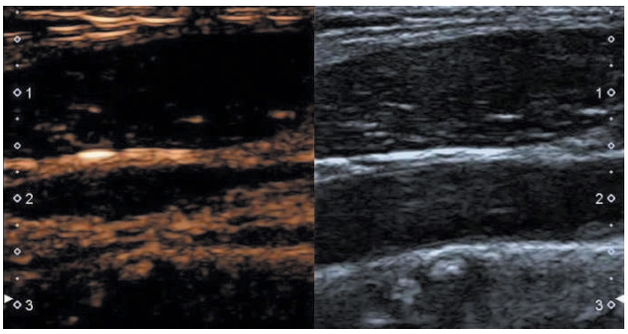

图1 CESU 0级斑块内无增强

Figure 1 No enhancement in CESU grade 0 plaques

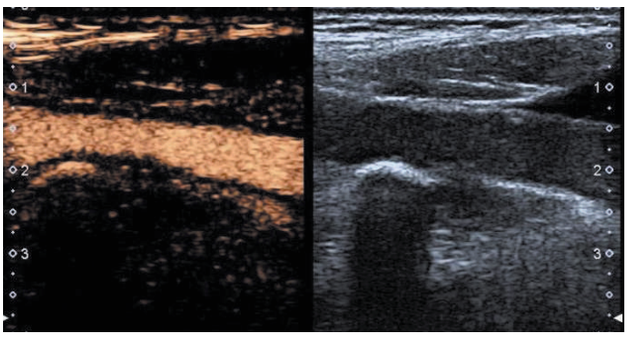

图2 CESUⅠ级斑块内少许点状增强

Figure 2 A few punctate enhancements in CESU grade Ⅰ plaques

3 讨论

超声造影剂微泡直径小于红细胞,可随血管流动,超声造影应用造影剂可敏感检测斑块内新生血管的情况,通过斑块的增强强度评估斑块内新生血

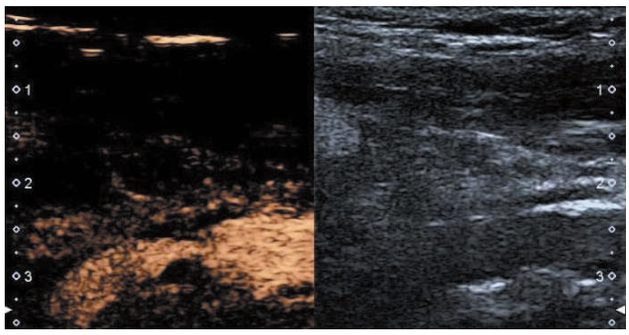

图3 CESUⅡ级斑块内多个点状增强

Figure 3 Multiple punctate enhancements in CESU grade Ⅱ plaques

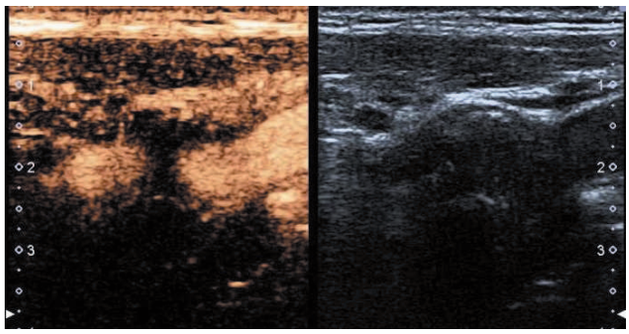

图4 CESUⅢ级斑块内片状增强

Figure 4 CESU grade Ⅲ plaque enhancement

管[14-15]。VARETTO 等[16]的研究显示，脑梗死组颈部不稳定斑块发生率显著高于非脑梗死患者，斑块内血流信号评分和不稳定斑块均是脑梗死发生的独立危险因素。宁彬等[17]的研究也显示，CEUS 评估缺血性脑卒中患者颈动脉斑块近内膜处增强率显著高于无卒中史患者。上述研究结果提示，颈动脉斑块内新生血管与脑卒中存在一定联系，但目前 CEUS 评估颈动脉斑块相关研究多局限于了解颈动脉斑块 CEUS 相关特征。故从临床应用角度考虑，本研究分析颈动脉斑块 CEUS 定量和半定量特征与卒中病情的关系，以促进 CEUS 在临床诊治中应用价值的实现。

既往研究指出，稳定性斑块表面有钙化，不容易破裂和脱离，因而发生脑血管事件的概率相对较小；而不稳定性斑块，如斑块内出血、内膜粗糙或溃疡则易脱落，这是引起脑血管事件发生的主要原因[18-19]。所以，本研究选取不稳定斑块作为研究对象。本研究显示，观察组与对照组低回声斑块、不均质斑块占比对比差异无统计学意义，且 2 组斑块厚度也相近。但应用 CEUS 进行斑块内新生血管评估发现，观察组新生血管分级Ⅱ、Ⅲ级占比显著高于对照组，说明即使是脑卒中患者与未发生脑卒中患者的不稳定斑块中，脑卒中患者斑块内新生血管也显著多于未发生脑卒中者。同时，本研究还显示，斑块内新生血管分级与脑卒中患者 NIHSS 均呈正相关关系，即颈动脉斑块内新生血管越多，脑卒中患者病情越严重。一方面，斑块内新生血管更多，更易脱落堵塞血管形成血栓，造成斑块内出血，脑卒中风险极大提高[20]；另一方面，从斑块内新生血管形成机制分析，在缺氧、炎症作用下，斑块内新生血管逐渐增多并由外膜逐渐侵入斑块[21-22]，提示斑块区域存在明显炎症反应，而炎症反应在动脉硬化、血管内皮损伤、异常凝血中均扮演重要角色[23]，因此也与脑卒中病情严重程度相关。脑卒中疾病严重程度对其预后也产生一定影响[24]，本研究中斑块内新生血管分级与脑卒中患者 mRS 得分也呈正相关关系，但 r 值相对较小，考虑与预后受患者体质、疗效等其他影响因素有关。

超声造影结合时间-强度曲线能实时观察斑块内新生血管情况，并直接测量新生血管的造影剂流速及流量变化，然后计算出相关定量参数[25-26]。在 CEUS 定量参数数据中，观察组 DAT、DTTP 时间均更小，而斑块增强强度则更高，提示脑卒中患者新生血管更多，造影剂能在更短时间内随血液布满颈动脉斑块。本研究相关性分析也显示，DAT、DTTP 与 NIHSS、mRS 呈负相关关系，斑块增强强度与 NIHSS、mRS 呈正相关关系，相关趋势与斑块内新生血管分级相似。但与新生血管分级这种定量参数相比，本研究显示斑块增强强度与脑卒中患者疾病严重程度和预后关系更紧密，r 值可达 0.738 和 0.562，这反映出定量参数的优势，可以更客观地反映斑块内新生血管的密度，规避半定量参数中人为造成的偏倚[27-32]，从而更确切地反映新生血管对脑卒中的影响。在临床实际应用中，医师可结合时间-强度曲线相关定量参数及新生血管分级，综合评估斑块内新生血管分布情况，以作为脑卒中严重程度评估及预后预测的有效信息。

CEUS 评估缺血性脑卒中患者斑块内新生血管分布密度高于非脑卒中患者，其分级、时间-强度曲线定量参数均与脑卒中病情严重程度和预后状况相关。

4 参考文献

[1] JESTE N D, SANCHEZ L M, URCUYO G S, et al. Stroke Avoidance for Children in REpublica Dominicana (SACRED): Protocol for a Prospective Study of Stroke Risk and Hydroxyurea Treatment in Sickle Cell Anemia[J]. JMIR Res Protoc, 2017, 6(6): e107. DOI: 10.2196/resprot.7491.

[2] ISHII M, OGAWA H, UNOKI T, et al. Relationship of Hypertension and Systolic Blood Pressure With the Risk of Stroke or

Bleeding in Patients With Atrial Fibrillation: The Fushimi AF Registry[J]. Am J Hypertens, 2017, 30(11): 1073-1082. DOI: 10.1093/ajh/hpx094.

[3] MORRIS J G, CARTER E L, MARTIN S A. Stroke: A road map for subacute management[J]. J Fam Pract, 2017, 66(6): 366-374.

[4] OLIVEIRA F A A, SAMPAIO ROCHA-FILHO P A. Headaches Attributed to Ischemic Stroke and Transient Ischemic Attack[J]. Headache, 2019, 59(3): 469-476. DOI: 10.1111/head.13478.

[5] COUTINHO J M, DERKATCH S, POTVIN A R, et al. Carotid artery web and ischemic stroke: A case-control study [J]. Neurology, 2017, 88(1): 65-69. DOI: 10.1212/WNL.0000000000003464.

[6] VICENZINI E, GIANNONI M F, PUCCINELLI F, et al. Detection of carotid adventitial vasa vasor-um and plaque vascularization with ultrasound agent [J]. Stroke, 2007, 38 (10): 2841-2843. DOI: 10.1212/WNL.0000000000003464.

[7] CHANG X, FENG J, RUAN L, et al. Positive correlation between neovascularization degree of carotid atherosclerosis determined by contrast-enhanced ultrasound and level of serum C-reactive protein [J]. Vasa, 2015, 44 (3): 187-194. DOI: 10.1024/0301-1526/a000429.

[8] SEN A, CAPITANO M L, SPERNYAK J A, et al. Mild elevation of body temperature reduces tumor interstitial fluid pressure and hypoxia, and enhances efficacy of radiotherapy in murine tumor models[J]. Cancer Res, 2011, 71(11): 3872-3880. DOI: 10.1158/0008-5472.CAN-10-4482.

[9] SCHINKEL A F L, BOSCH J G, STAUB D, et al. Contrast-Enhanced Ultrasound to Assess Carotid Intraplaque Neovascularization [J]. Ultrasound Med Biol, 2020, 46 (3): 466-478. DOI: 10.1016/j.ultrasmedbio.2019.10.020.

[10] 中华医学会神经病学分会,中华医学会神经病学分会脑血管病学组. 中国急性缺血性脑卒中诊治指南2014[J]. 中华神经科杂志,2015,48(4):246-257.

[11] SHAH F, BALAN P, WEINBERG M, et al. Contrast-enhanced ultrasound imaging of atherosclerotic carotid plaque neovascularization: a new surrogate marker of atherosclerosis[J]. Vasc Med, 2007, 12(4): 291-297. DOI: 10.1177/1358863X07083363.

[12] KASNER S E. Clinical interpretation and use of stroke scales [J]. Lancet Neurol, 2006, 5 (7): 603-612. DOI: 10.1016/S1474-4422(06)70495-1.

[13] SMITH E E, SHOBHA N, DAI D, et al. Risk score for in-hospital ischemic stroke mortality derived and validated within the get with the guide-lines-stroke program[J]. Circulation, 2010, 122(15): 1496-1504.

[14] KONO Y, PINNELL S P, SIRLIN C B, et al. Carotid arteries: contrast-enhanced US angiography-preliminary clinical experience [J]. Radiology, 2004, 230(2): 561-568. DOI: 10.1161/CIRCULATIONAHA.109.932822.

[15] HELFIELD B. A Review of Phospholipid Encapsulated Ultrasound Contrast Agent Microbubble Physics[J]. Ultrasound Med Biol, 2019, 45 (2): 282-300. DOI: 10.1016/j.ultrasmedbio.2018.09.020.

[16] VARETTO G, GIBELLO L, CASTAGNO C, et al. Use of contrast-enhancedultrasound in carotid atherosclerotic disease: limits and perspectives[J]. Bio Med Res Int, 2015, 2015: 1-7. DOI: 10.1155/2015/293163.

[17] 宁彬,何文,张东,等. 缺血性卒中并发2型糖尿病患者颈动脉斑块内新生血管分布特点的 超声造影研究[J]. 中国卒中杂志,2018,13(7):662-666.

[18] SANGIORGI G, MAURIELLO A, BONANNO E, et al. Pregnancy-associated plasma a protein-A is markedly expressed by monocytemacrophage cells in vulnerable and ruptured carotid atherosclerotic plaques a link between Inflammalion and cerebrovascular events[J]. J Am Coil Cardi01, 2006, 47: 2201-2211. DOI: 10.1016/j.jacc.2005.11.086.

[19] SKAGEN K, SKJELLAND M, ZAMANI M, et al. Unstable carotid artery plaque: new insights and controversies in diagnostics and treatment [J]. Croat Med J, 2016, 57 (4): 311-320. DOI: 10.3325/cmj.2016.57.311.

[20] OURA K, KATO T, OHBA H, et al. Evaluation of Intraplaque Neovascularization Using Superb Microvascular Imaging and Contrast-Enhanced Ultrasonography[J]. Stroke Cerebrovasc Dis, 2018, 27 (9): 2348-2353. DOI: 10.1016/j.jstrokecerebrovasdis.2018.04.023.

[21] MATSUO Y, TAKUMI T, MATHEW V, et al. Plaque characteristics and arterial remodeling in coronary and peripheral arterial systems [J]. Atherosclerosis, 2012, 223 (2): 365-371. DOI: 10.1016/j.atherosclerosis.2012.05.023.

[22] WINTER P M, CARUTHERS S D, ZHANG H, et al. Antiangiogenic Synergism of Integrin-Targeted Fumagillin Nanoparticles and Atorvastatin in Atherosclerosis [J]. JACC Cardiovasc Imaging, 2008, 1(5): 624-634. DOI: 10.1016/j.jcmg.2008.06.003.

[23] OEI H H, VAIL DER MEER M, HOFMAN A, et al. Lipoprotein-associated phospholipase A2 activity is associated risk of coronary heart disease and ischemic stroke: the Rotterdam Study [J]. Circulation, 2005, 111 (5): 570-575. DOI: 10.1161/01.CIR.0000154553.12214.CD.

[24] AYNACI O, TEKATAŞ A, AYNACI G, et al. Effects of CHADS2 score, echocardiographic and haematologic parameters on stroke severity and prognosis in patients with stroke due to nonvalvular atrial fibrillation[J]. Ideggyogy Sz, 2019, 72(7/8): 241-256. DOI: 10.18071/isz.72.0241.

[25] AKKUS Z, HOOGI A, RENAUD G, et al. New Quantification Methods for Carotid Intra-plaque Neovascularization Using Contrast-Enhanced Ultrasound [J]. Ultrasound Med Biol, 2014, 40(1): 25-36. DOI: 10.1016/j.ultrasmedbio.2013.09.010.

[26] 王华,李伟,苏杭,等. 超声造影斑块强化度与前循环脑梗死的相关性研究[J]. 中国实用神经疾病杂志, 2021, 24(23): 2044-2053. DOI: 10.12083/SYSJ.2021.22.006.

[27] 于瑞娜,张喜梅,李燕,等. 超声造影评估颈动脉斑块稳定性与脑梗死的相关性研究[J].中国实用神经疾病杂志, 2020, 23(4): 321-324. DOI: 10.12083/SYSJ.2020.04.067.

[28] CATTANEO M, SUN J, STAUB D, et al. Imaging of Carotid Plaque Neovascularization by Contrast-Enhanced Ultrasound and Dynamic Contrast-Enhanced Magnetic Resonance Imaging [J]. Cerebrovasc Dis, 2019, 48(3/6): 140-148. DOI: 10.1159/000504042.

[29] MANDRAFFINO G, MORACE C, FRANZÈ M S, et al. Fatty Liver as Potential Biomarker of Atherosclerotic Damage in Familial Combined Hyperlipidemia[J]. Biomedicines, 2022, 10(8): 1770. DOI: 10.3390/biomedicines10081770.

[30] CHENG I T, MENG H, LI M, et al. Serum Calprotectin Level Is Independently Associated With Carotid Plaque Presence in Patients With Psoriatic Arthritis[J]. Front Med (Lausanne), 2022, 9: 932696. DOI: 10.3389/fmed.2022.932696.

[31] PRUIJSSEN J T, WILBERS J, MEIJER F J A, et al. Assessing radiation-induced carotid vasculopathy using ultrasound after unilateral irradiation: a cross-sectional study[J]. Radiat Oncol, 2022, 17(1): 130. DOI: 10.1186/s13014-022-02101-7.

[32] LI W, CHEN D, TAO Y, et al. Association between triglyceride-glucose index and carotid atherosclerosis detected by ultrasonography [J]. Cardiovasc Diabetol, 2022, 21 (1): 137. DOI: 10.1186/s12933-022-01570-0.